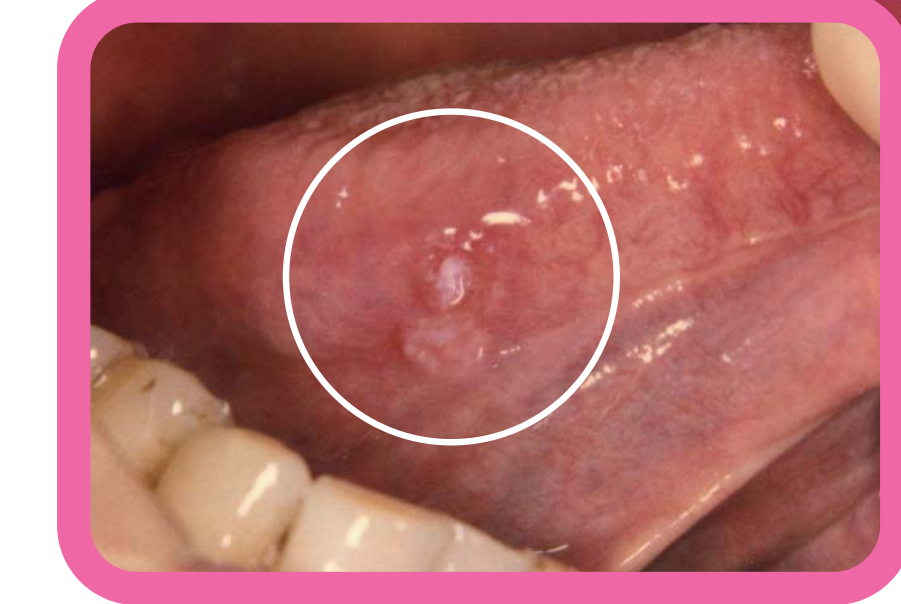
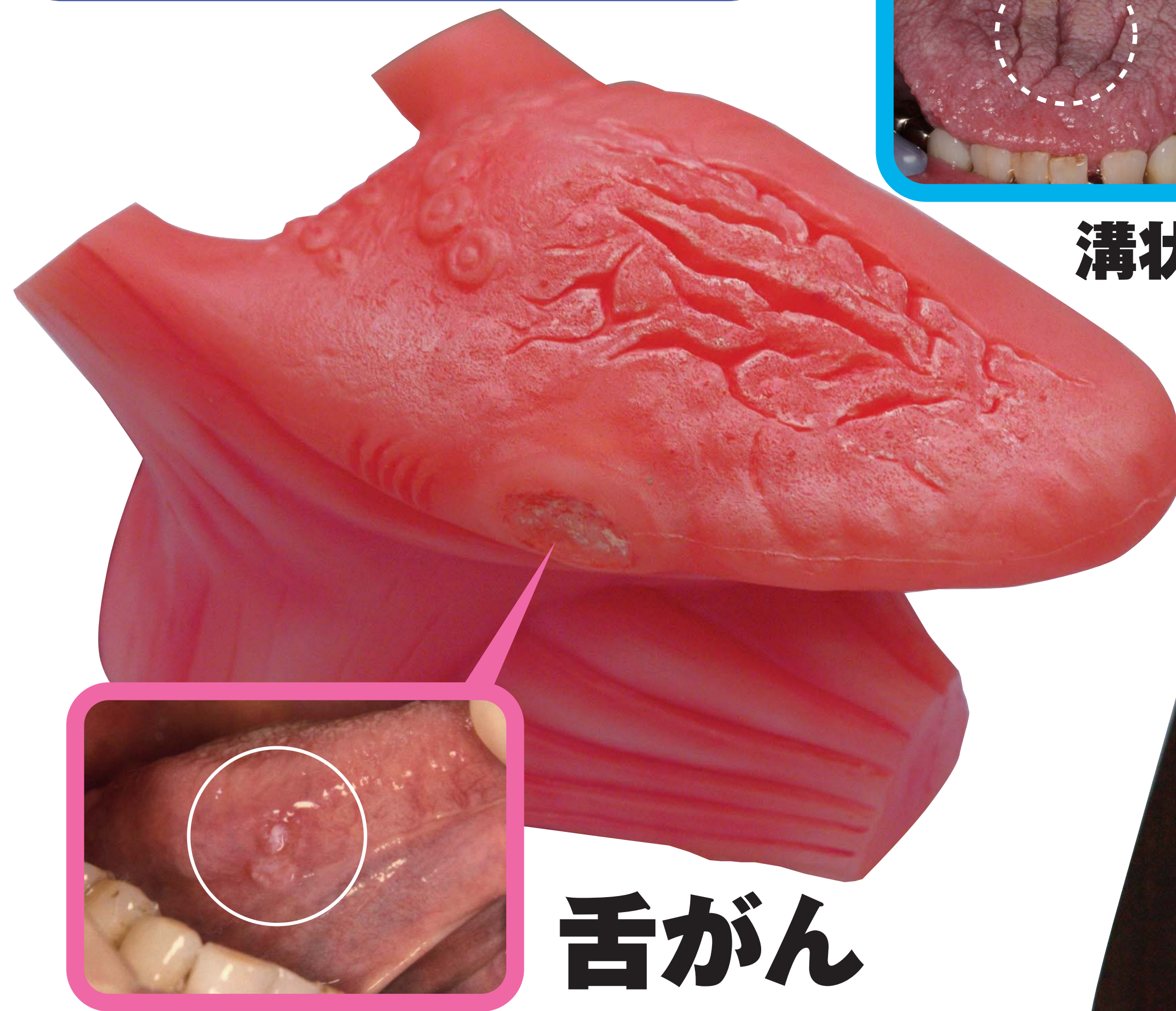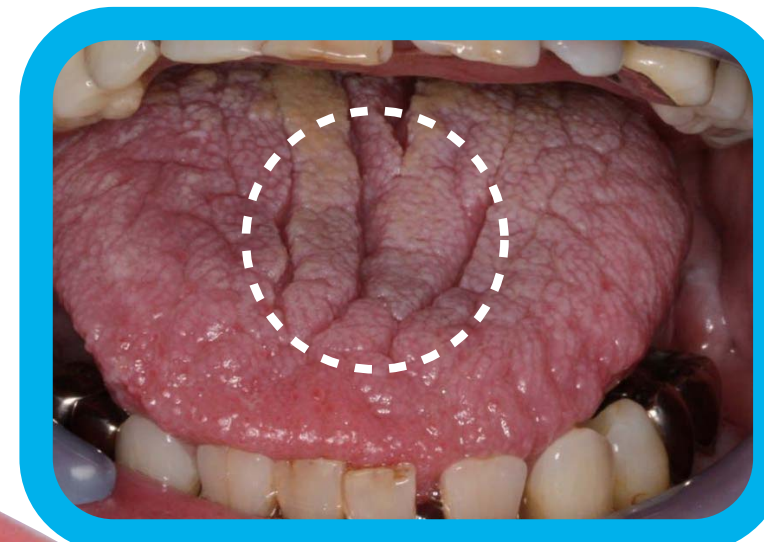


口腔がん模型：右側

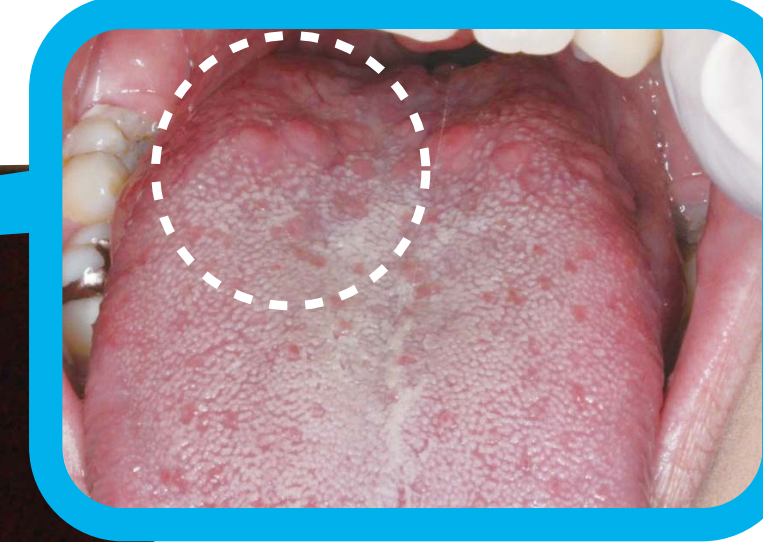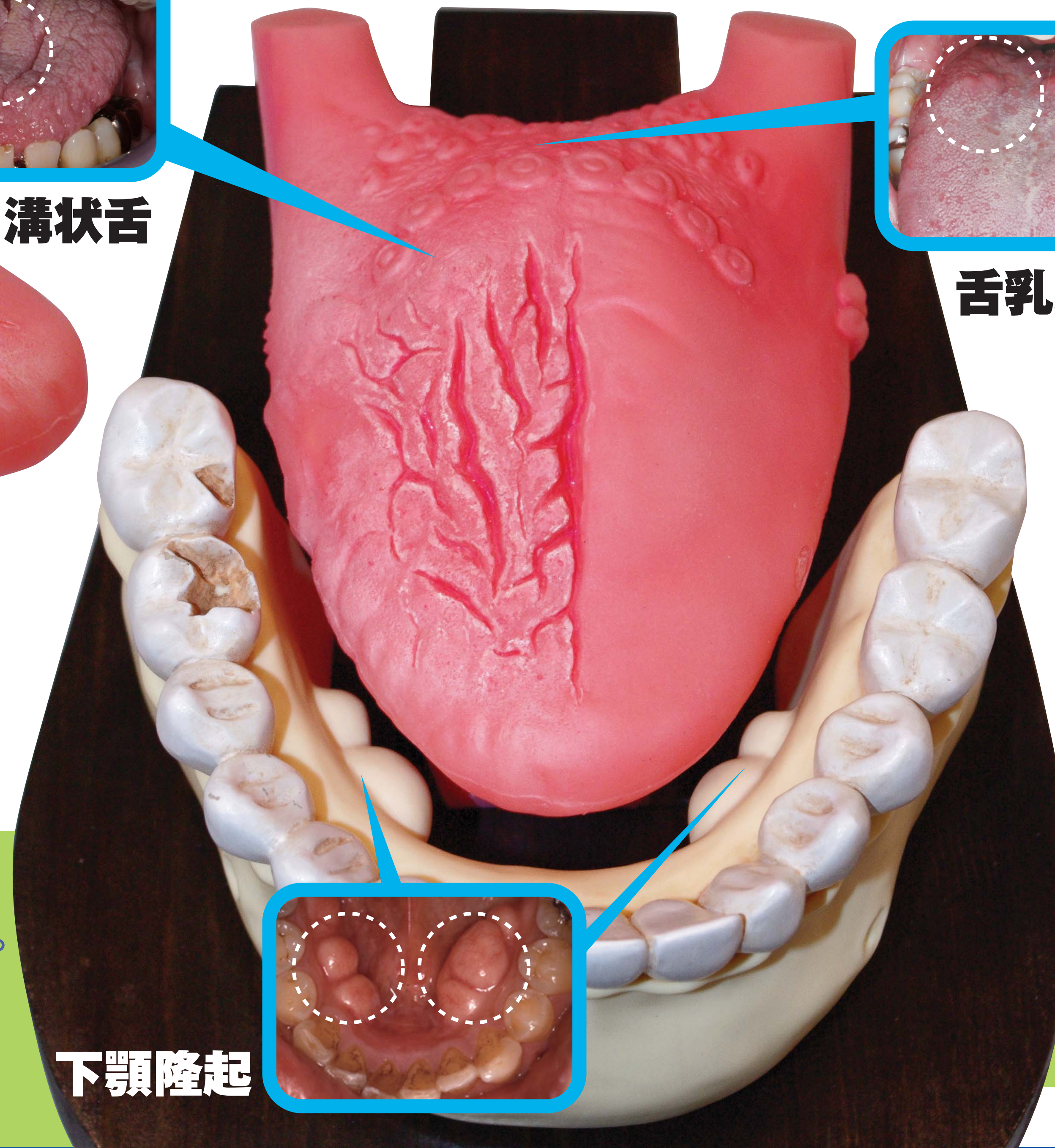


舌がん



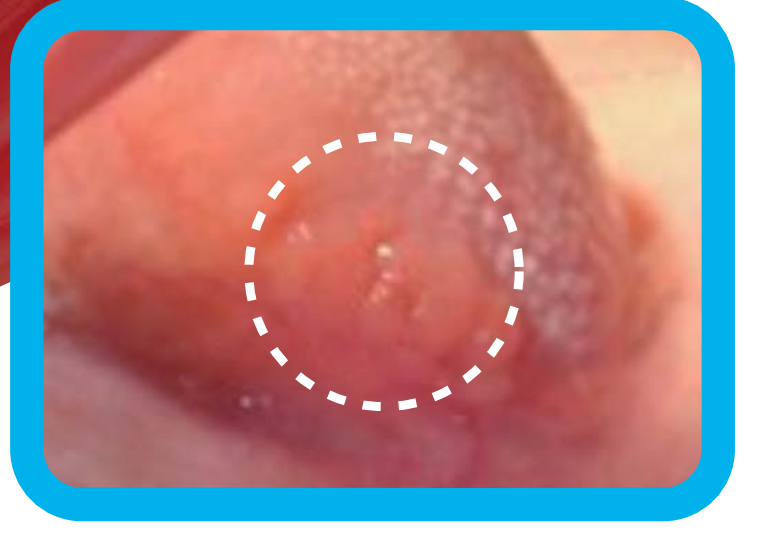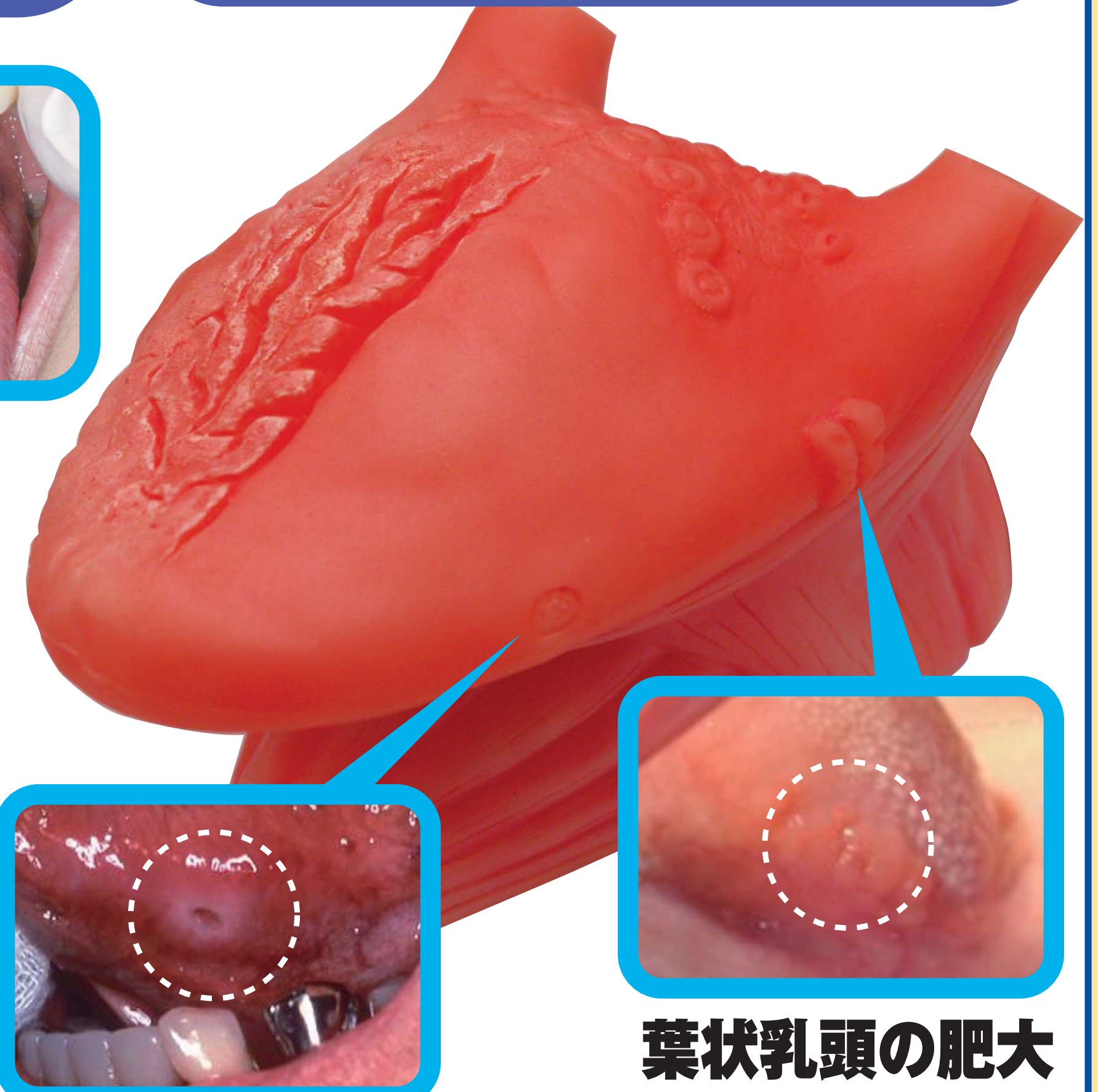溝状舌

口腔がん模型：正面

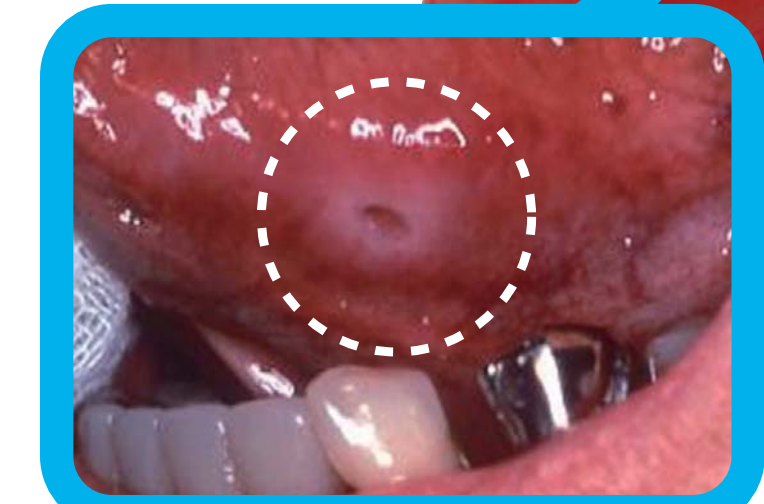

舌乳頭

口腔がん模型：左側



葉状乳頭の肥大



アフタ性口内炎

- 特徴 ①**
好発部位である舌側縁に潰瘍を表現しました。
- 特徴 ②**
触知することで潰瘍深部には硬結をリアルに表現しました。

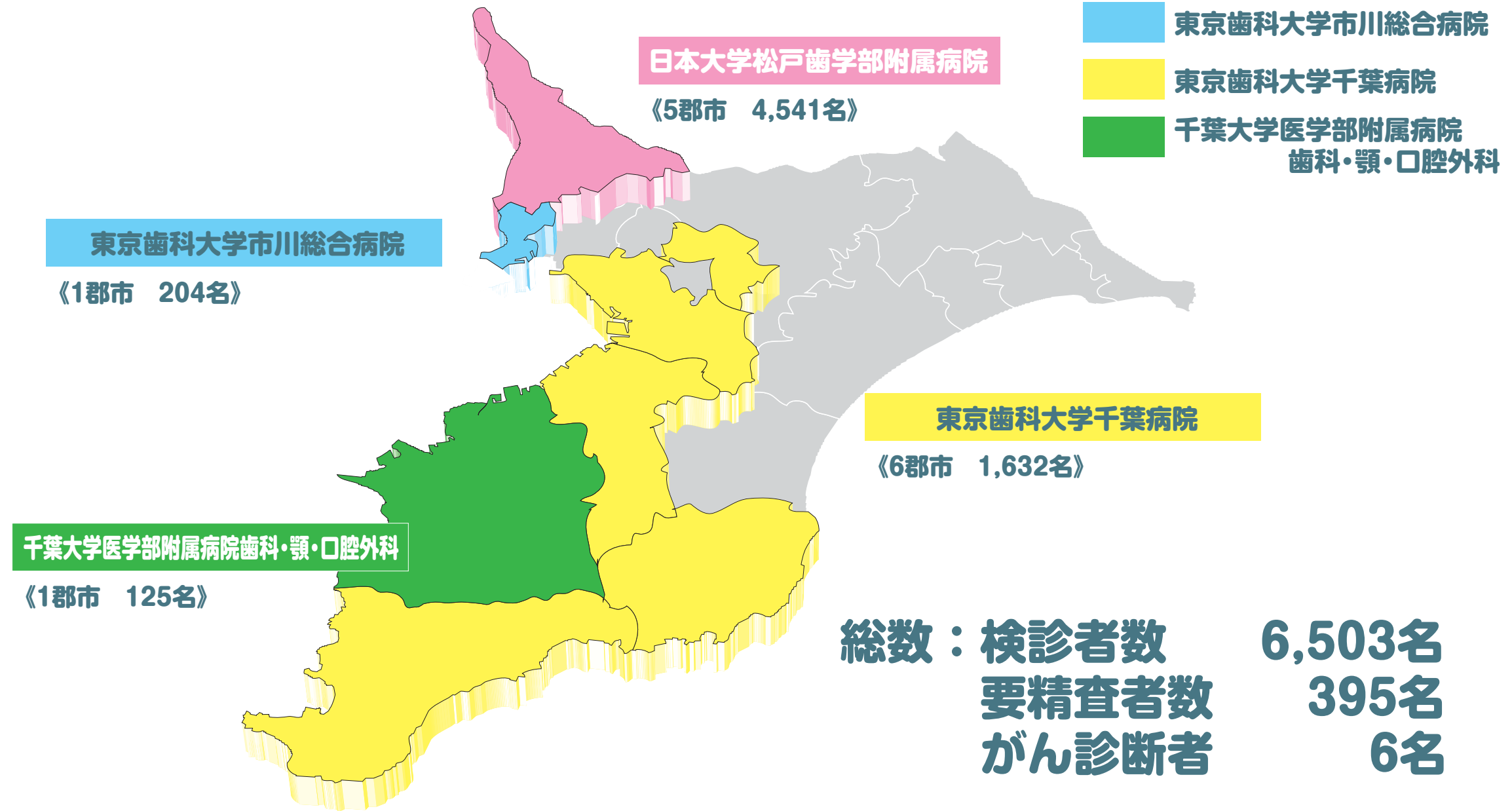
- 特徴 ③**
がんと鑑別を要する症状を付与し、患者への説明に活用できるようにしました。

このがん模型は、ちば県民保健予防基金事業助成金を受けて作成しました。

千葉県下で実施している口腔がん検診

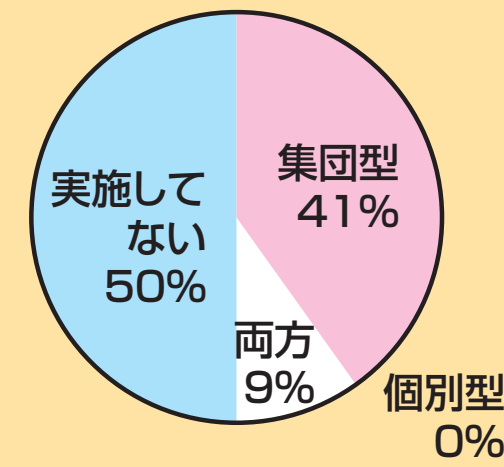
平成18年から平成21年の千葉県における口腔がん検診の実施状況

口腔がん検診の実態

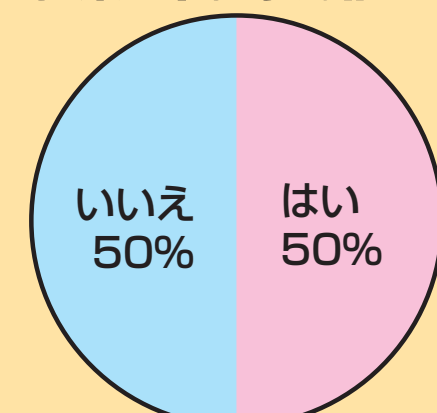


口腔がん検診実施の実態調査(平成21年度)：千葉県22郡市歯科医師会
後援(社)日本口腔外科学会 千葉県支部

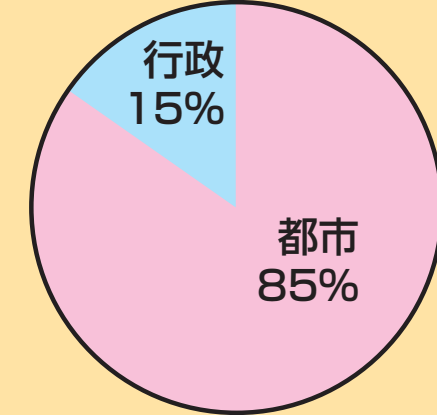
実施状況



啓発事業と同時開催



実施主体




千葉県下での口腔がん予防啓発

口腔がん・口腔粘膜疾患検診の標準化有識者会議の開催

●参加：日本大学松戸歯学部附属病院・東京歯科大学千葉病院・東京歯科大学市川総合病院・千葉大学医学部附属病院 歯科・顎・口腔外科

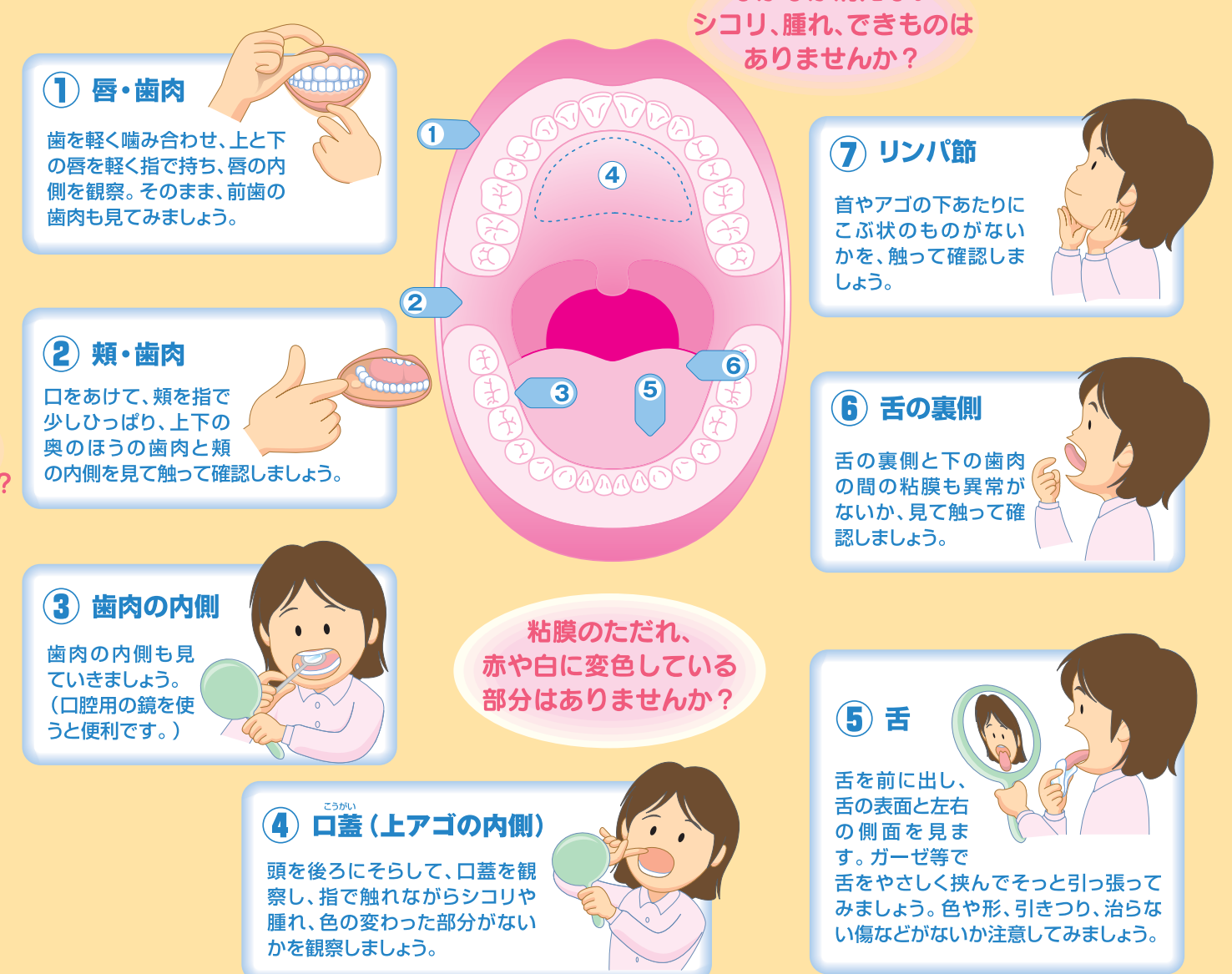
県内全域で共有できる「口腔がん・口腔粘膜疾患検診の検診票」の提案



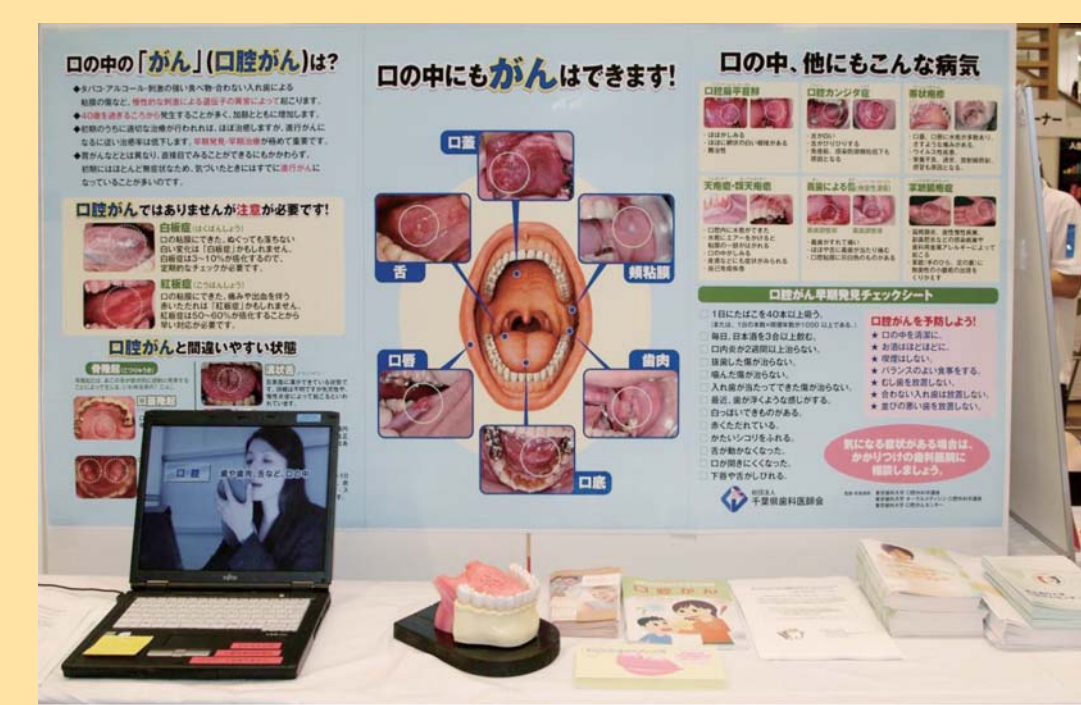県民に対する啓発リーフレットの作成

口腔がんセルフチェック

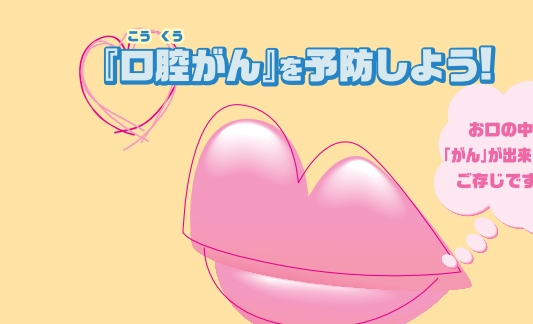…鏡の前でチェックしてみましょう…



ちば県民保健予防財団主催のがん予防展で啓発



健診票の提案やリーフレット・POPなどで、啓発活動を行っている



このリーフレットは、ちば県民保健予防基金事業助成金を受けて作成しました。