お口の中のがん「口腔がん」

口腔がんは胃や肺のがんと違って、初期の段階でも、
目で見ることができます。ほとんど無症状なので、
気づいた時には進行している事が多く、
治療後の顔貌や機能に後遺症が出ることがあり、
生活の質（QOL）に影響します。
早期発見・早期治療が重要です。

口腔がんと間違いやすい状態

骨隆起（こつりゅうき）

骨隆起とは、あごの骨が部分的に過剰に発育することによって生じる、いわゆる骨の「こぶ」。

口蓋隆起（こうがいりゅうき）

下顎隆起（かがくりゅうき）

口内炎（こうないえん）

アフタ性口内炎

一般的な口内炎のことで7～10日程度で治癒するものです。原因は不明で細菌感染や疲労・ストレスなどが考えられています。

口腔がんではありませんが注意が必要です!

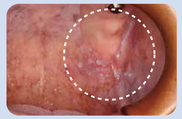

白板症（はくばんしょう）

口の粘膜にできた、ぬぐっても落ちない白い変化は「白板症」かもしれません。白板症は3～10%が癌化するので、定期的なチェックが必要です。

他にもこんな病気

口腔扁平苔癬（こうくうへんぺいたいせん）

- 頬がしみる
- 頬に網状の白い模様がある
- 難治性

義歯による傷（義歯性潰瘍）

- 義歯がずれて痛い
- 頬や舌に義歯が当たり痛む
- 口腔粘膜に灰白色のものがある

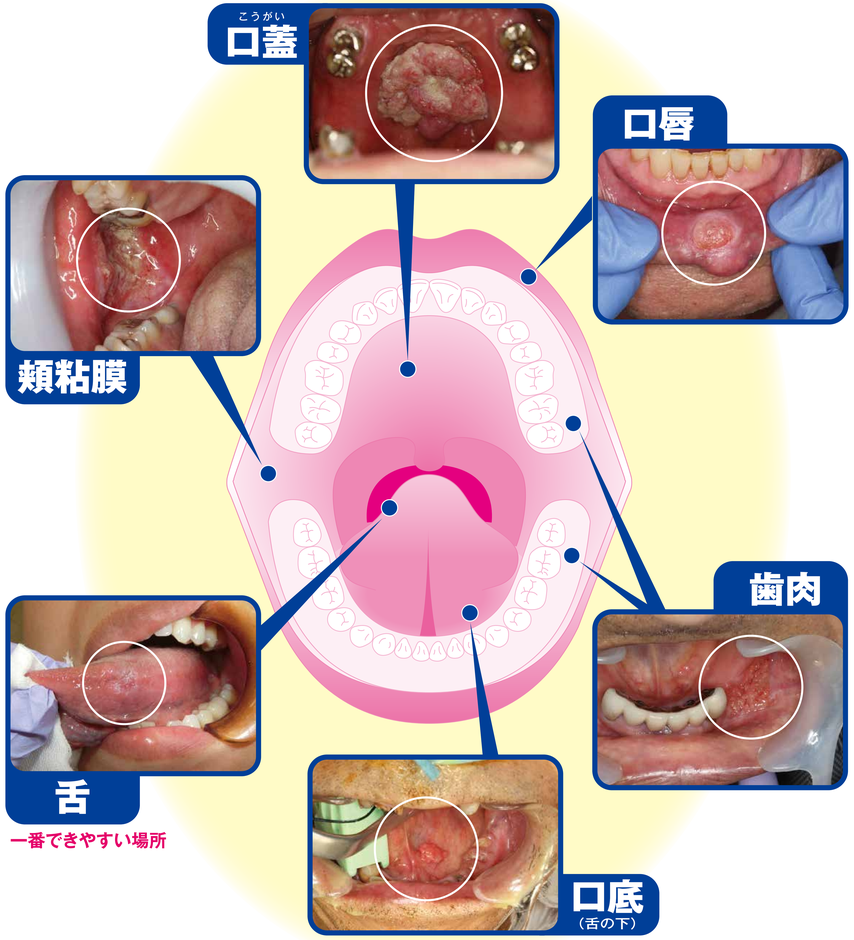

定期的にチェックすることで見つけられます。

鏡の前で口腔がんセルフチェック

① 唇・歯肉

歯を軽く噛み合わせ、上と下の唇を軽く指で持ち、唇の内側を観察。そのまま、前歯の歯肉も見てみましょう。

② 頬・歯肉

口をあけて、頬を指で少しひっぱり、上下の奥のほうの歯肉と頬の内側を見て触って確認しましょう。

③ 歯肉の内側

歯肉の内側も見ていきましょう。（口腔用の鏡を使うと便利です。）

④ 口蓋（こうがい）（上アゴの内側）

頭を後ろにそらして、口蓋を観察し、指で触れながらシコリや腫れ、色の変わった部分がないかを観察しましょう。

⑤ 舌

舌を前に出し、舌の表面と左右の側面を見ます。ガーゼ等で舌をやさしく挟んでそっと引っ張ってみましょう。色や形、引きつり、治らない傷などがないか注意してみましょう。

⑥ 舌の裏側

舌の裏側と下の歯肉の間の粘膜も異常がないか、見て触って確認しましょう。

⑦ リンパ節

首やアゴのしたあたりにこぶ状のものがないかを、触って確認しましょう。

**気になる場合は、
かかりつけの歯科医院に相談しましょう。**

一般社団法人
千葉県歯科医師会

監修　日本大学 松戸歯学部
口腔外科学講座